CASI DI STUDIO
INTERNAZIONALI

Valutazione dei casi di studio: BIOSORB™ Medicazione in fibra gelificante in ferite con essudato da moderato a elevato

SERIE 2017 DI CASI DI STUDIO

Wounds International

PUBBLICATO DA:
Wounds International
1.01 Cargo Works
1–2 Hatfields
Londra SE1 9PG, UK
Tel: + 44 (0)20 7627 1510
Fax: +44 (0)20 7627 1570
www.woundsinternational.com

© Wounds International, 2017

Il documento è stato sviluppato da Wounds International ed è sostenuto da una sovvenzione educativa senza restrizioni di Systagenix, una società del Gruppo Acelity.

Per ulteriori informazioni visitare:
www.systagenix.com

Le opinioni espresse sono quelle degli autori e non riflettono necessariamente quelle di Systagenix.

In questi casi, la medicazione BIOSORB™ in fibra gelificante è stata utilizzata con altri prodotti per la cura delle ferite. Come per ogni caso di studio, i risultati e gli esiti non devono essere interpretati come garanzia o assicurazione di risultati simili. I risultati individuali posson o variare a seconda delle circostanze e delle condizioni del paziente.

Come citare il presente documento:
Valutazione di casi di studio di Wounds International Medicazione BIOSORB™ in fibra gelificante in ferite con essudazione da moderata a elevata Londra: Wounds International, 2017 (Suppl). Disponibile per il download su: www.woundsinternational.com

Valutazione dei casi di studio: Utilizzo pratico della medicazione BIOSORB™ in fibra gelificante

INTRODUZIONE

La produzione di essudato favorisce il processo di guarigione delle ferite e promuove un ambiente umido, favorendo la diffusione di crescita e fattori immunitari, la migrazione delle cellule, la promozione della proliferazione cellulare, la fornitura di sostanze nutritive per il metabolismo cellulare e l'autolisi dei tessuti necrotici o danneggiati[1]. L'essudato contiene vari materiali che sono essenziali per la guarigione della ferita, compresi gli elettroliti, i nutrienti (ad esempio il glucosio), le proteine (ad esempio le citochine), i mediatori infiammatori, i fattori di crescita, i leucociti, i macrofagi, i neutrofili, le piastrine e i microrganismi[2,3].

La quantità di essudato che una ferita produce di solito diminuisce mentre si avvicina la guarigione[4]. Tuttavia, l'essudato può variare in colore, consistenza, odore e quantità e tali variazioni spesso indicano un disturbo al normale processo di guarigione della ferita[5]. Infatti, l'eccessiva produzione di essudato può avere un impatto negativo sull'esito della guarigione[4]. In particolare, le ferite croniche spesso producono elevati livelli di essudato quale risultato della risposta infiammatoria prolungata[6].

Se questi elevati livelli di essudato non sono gestiti adeguatamente, potrebbero verificarsi problemi quali perdite nell'area perilesionale, aumentando il rischio di macerazione e escoriazioni della pelle circostante, nonchè dolore, infezioni e lesioni cutanee o aumento della dimensione della ferita[6]. Inoltre, i pazienti con essudato eccessivo possono anche subire contraccolpi psicologici, quali isolamento sociale o sensazione di bassa autostima, a causa del cattivo odore[7]. Per queste ragioni, la gestione efficace dell'essudato è fondamentale per favorire un percorso di guarigione positivo[6]. Nel mondo dell'assistenza sanitaria in continua evoluzione, è importante guardare sempre avanti e scegliere le terapie che creano un ambiente di guarigione ottimale, in particolare quando i livelli di essudato sono eccessivi, garantendo tanto l'efficienza dal punto di vista economico (ad esempio, integrità strutturale e lungo tempo di usura, con un minimo di cambi della medicazione) quanto l'efficacia.

Sono disponibili molte diverse medicazioni per la gestione dei vari livelli di essudato, dal semplice all'avanzato. Le medicazioni più appropriate per la gestione dell'essudato devono avere ottime capacità di gestione dei liquidi, mantenendo il fluido all'interno della medicazione e devono anche favorire un adeguato ambiente di guarigione e devono anche essere comode e facili da applicare/rimuovere e infine devono ridurre al minimo il dolore e la macerazione[4]. Ad esempio, le medicazioni in fibra gelificante mantengono la ferita umida assorbendo l'eccesso di essudato al fine di limitare i danni alla cute perilesionale e il successivo ampliamento della lesione, agiscono formando un gel morbido, coesivo a contatto con l'essudato e bloccano l'essudato all'interno di questo gel.

PRESENTAZIONE DELLA MEDICAZIONE BIOSORB IN FIBRA GELIFICANTE

La medicazione BIOSORB™ in fibra gelificante (Systagenix) è una medicazione morbida, adattabile, in tessuto non tessuto a base di carbossimetilcellulosa sodica e fibre di cellulosa rinforzante, studiata per la gestione efficace dell'essudato in ciascuna fase di utilizzo: quando si applica, durante il posizionamento sulla ferite, e quando la si rimuove. Il design innovativo della medicazione BIOSORB la rende unica per diverse esigenze:

- Si adatta perfettamente alla ferita, limitando lo spazio disponibile per la crescita batterica (come dimostrato *in vitro*), con un minimo restringimento quando viene bagnata, favorendo in modo adeguato la copertura della ferita[6]
- Mantiene la sua forma da quanto viene applicata a quando viene rimossa, grazie alla sua integrità strutturale
- È progettata per essere rimossa intatta, minimizzando il rischio di spargimento di fibre e dolore per il paziente.

Collaboratori:
Alita Jaspar,
Master in guarigione delle ferite e riparazione dei tessuti, RN Expertise Centrum Wondzorg, Paesi Bassi

Jorge Fernandes,
Caporeparto, Bradford Teaching Hospitals NHS Foundation Trust, Bradford, Regno Unito

Liezl Naude,
Consulente indipendente sulla gestione delle ferite, Eloquent Health and Wellness, Pretoria, Sudafrica

Matthew Pilcher,
Infermiere tirocinante specialista vascolare, Bradford Teaching Hospitals NHS Foundation Trust, Bradford, Regno Unito

Astrid Probst,
Infermiera specializzata nella gestione delle ferite, Kreiskliniken Reutlingen GmbH, Reutlingen, Germania

Quando la medicazione BIOSORB entra in contatto con l'essudato si forma un gel morbido e adattabile che crea un ambiente umido adatto alla guarigione della ferita . *I test in vitro* hanno dimostrato che la medicazione BIOSORB ha una maggiore capacità di assorbimento rispetto alle medicazioni leader di mercato in fibre gelificanti o in idrofibra[2]. L'elevato assorbimento verticale di essudato nella medicazione BIOSORB protegge il bordo della ferita, favorendo il processo di guarigione. La medicazione BIOSORB è stata progettata per la gestione di ferite acute e croniche con essudato da moderato a forte, comprese:

- Ulcere agli arti inferiori, ulcere da pressione (categoria da II a IV), ulcere del piede diabetico
- Ferite chirurgiche: per esempio ferite post-operatorie, ferite lasciate guarire per seconda intenzione, siti di donazione
- Ustioni a spessore parziale
- Ferite traumatiche: ad esempio abrasioni, lacerazioni
- Ferite oncologiche.

RIFERIMENTI

1. Thomas S. Assessment and management of wound exudate. *J Wound Care* 1997; 6(7): 327–30
2. Cutting KF. *Exudate: Composition and Functions.* 2004 In White, R J. ed. Trends in Wound Care Volume III Quay Books, Londra
3. White RJ, Cutting K. *Modern Exudate Management: A Review Of Wound Treatments*. 2006 Disponibile su: http://www.worldwidewounds.com/2006/september/White/Modern-Exudate-Mgt.html (acceduto il 31.03.17)
4. M Romanelli, K Vowden, D Weir. Exudate Management *Made Easy.* Disponibile su: http://www.woundsinternational.com (acceduto il 15.03.17)
5. Adderly UJ. Managing wound exudate and promoting healing. *Br J Community Nurs* 2010; 15(3): S15–6, 18, 20
6. Waite A, Delury C, Regan S. *An In Vitro Evaluation of the Physical Properties of a New Gelling Fibre Dressing*. Poster presented at EWMA, 2016, Bremen, Germany
7. Barrett S. Cost-effectiveness management of wound exudate. *Wound Essentials* 2015; 10(1): 66–73

CASI DI STUDIO: LA MEDICAZIONE BIOSORB NELLA PRATICA

Questa valutazione di casi di studio internazionali presenta sei casi di studio provenienti da Sud Africa, Olanda, Germania e Regno Unito, che illustrano l'uso della medicazione BIOSORB in una gamma di eziologie, comprese ulcere, ferite traumatiche e ferite post-chirurgiche. Tutte le ferite discusse in questi casi di studio presentavano una produzione di essudato da moderata a elevata ed i pazienti stavano vivendo diversi problemi legati a questi livelli elevati di essudato, tra cui dolore, cattivo odore e la sensazione di isolamento sociale.

Le verifiche sono avvenute su base settimanale se non diversamente specificato, nel momento in cui i medici ed i pazienti sono stati in grado di fornire un feedback sulla progressione delle ferite e vari aspetti delle prestazioni della medicazione BIOSORB, tra cui le dimensioni della ferita, le condizioni del letto della ferita, il comfort del paziente, la gestione dell'essudato e la gestione del dolore. Sono state scattate settimanalmente delle fotografie nella maggior parte dei casi, per documentare la progressione della lesione. Tutte le segnalazioni o i trattamenti rilevanti, quale la terapia di compressione, sono stati indicati.

La valutazione della capacità di gestione dell'essudato della medicazione BIOSORB è stata particolarmente importante per questo studio. A ogni verifica, i medici hanno fornito informazioni riguardanti il tipo e la quantità di essudato presente e la capacità della medicazione BIOSORB di gestire questo essudato. È stato anche fornito un feedback sull'adattamento al letto della ferita, se la medicazione ha causato dolore al paziente quando è stata rimossa e se è rimasta intatta durante la rimozione. Inoltre, venivano effettuate delle misurazioni sul dolore complessivo ogni settimana utilizzando una scala VAS da 1 a 10.

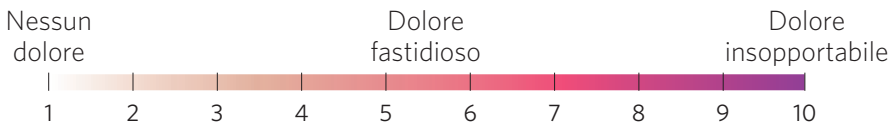

Nel complesso, i medici ed i pazienti coinvolti in questo studio sono risultati molto soddisfatti dell'uso della medicazione BIOSORB. In tutte queste relazioni sui casi, la medicazione BIOSORB è stata indicata essere in grado di gestire molto bene l'essudato eccessivo garantendo costantemente elevati livelli di assorbimento e quindi proteggendo la pelle che circonda la ferita dall'essudato dannoso. Tutti i pazienti nello studio hanno riportato elevati livelli di comfort, indicando che la medicazione BIOSORB è risultata in tutti i casi altamente adattabile alla ferita e facile da applicare e da rimuovere. Inoltre, ci sono state segnalazioni documentate di diminuzione dei punteggi VAS del dolore in tutti i casi di studio.

Un medico ha riassunto la propria esperienza come segue: “La medicazione BIOSORB è risultata eccellente nel gestire l'essudato denso e ha favorito lo sbrigliamento. La ferita è completamente guarita entro 2 settimane dall'applicazione. Per il paziente questo è stato un risultato molto migliore del previsto rispetto alle sue precedenti esperienze”.

CASO 1: ASCESSO AL SENO DESTRO CAUSATO DA MASTITE PUERPERALE

***Autore*: Astrid Probst, Infermiera specializzata nella gestione delle ferite, Kreiskliniken Reutlingen GmbH, Reutlingen, Germania**

INTRODUZIONE

Questa paziente di 31 anni presentava un ascesso al seno destro a causa della mastite puerperale. Si trattava di una ferita chirurgica traumatica non cicatrizzante che era presente da 6 giorni. È stata sottoposta alla terapia a pressione negativa per le ferite (o NPWT) per 4 giorni prima del trattamento con la medicazione BIOSORB.

Al basale, la ferita misurava 2 cm (lunghezza) x 0,6 cm (profondità) x 3,5 cm (larghezza), e comprendeva il 95% di granulazione e 5% di slough(Figura 1). Il letto della ferita era pulito e la pelle circostante appariva in buona salute. I livelli di essudato sieroso erano moderati. La paziente misurava il suo dolore a livello 2 su 10 su una scala VAS.

La medicazione BIOSORB è stata scelta per la gestione dell'essudato, con l'obiettivo di chiudere la ferita. La ferita è stata preparata usando sbrigliamento meccanico con garza e soluzione salina. Una medicazione BIOSORB di 5 cm x 5 cm è stata applicata insieme a una medicazione in schiuma adesiva con bordo in silicone di 15 cm x 15 cm TIELLE ESSENTIAL™ (Systagenix). Alla paziente è stato consigliato di continuare le attività quotidiane, come la doccia, con cambi di medicazione programmati due volte a settimana, salvo problemi.

Verifica 1: La ferita è stata verificata dopo 5 giorni, durante un cambio intermedio di medicazione programmato. La ferita era ormai al 5% di riepitelizzazione e al 95% di granulazione, senza tessuto necrotico o segni di infezione (Figura 2). La paziente non segnalava dolore (livello 0 su 10 su una scala VAS). Il letto della ferita era pulito e non maleodorante, e la pelle circostante appariva sana. I livelli di essudato rimanevano moderati.

La medicazione BIOSORB aveva fornito un eccellente comfort e il medico riferiva che aveva gestito l'essudato in modo ottimo, con effetti positivi sul letto della ferita. La medicazione restava intatta durante la rimozione, la quale non causava alcun dolore al paziente.

Il medico era soddisfatto e la paziente era molto soddisfatta del trattamento. Il trattamento con la medicazione BIOSORB è quindi continuato grazie al miglioramento della ferita. La ferita è stata preparata usando sbrigliamento meccanico e la medicazione BIOSORB e la medicazione TIELLE ESSENTIAL con bordi di silicone sono state riapplicate come descritto in precedenza.

Verifica 2: Dopo altri 6 giorni, con un cambio di medicazione intermedio, la ferita si era ridotta di dimensioni a 1,7 cm (lunghezza) x 2,5 cm (larghezza) e nessuna profondità (Figura 3). Il letto della ferita era pulito, comprendente il 5% di epitelizzazione e il 95% di tessuto di granulazione. La cute circostante era sana e la paziente non segnalava alcun dolore. I livelli di essudato erano moderati.

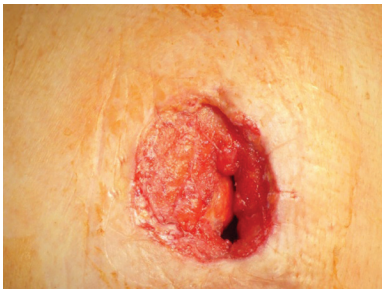

Figura 1: Basale

Figura 2: Verifica 1

Figura 3: Verifica 2

La medicazione BIOSORB aveva fornito un ottimo comfort durante l'uso ed era rimasta intatto durante la rimozione. Il medico ha riferito l'eccellente capacità di gestire l'essudato e l'adattamento al letto della ferita. Sia il medico che la paziente erano ora molto soddisfatti e il trattamento con la medicazione BIOSORB è proseguito grazie al miglioramento della ferita. La medicazione BIOSORB e la medicazione TIELLE ESSENTIAL con bordo in silicone sono state riapplicate e tale applicazione è risultata estremamente agevole.

Verifica 3: Dopo altri 5 giorni, la ferita misurava 1,2 cm x 2,2 cm, con il 15% di epitelizzazione e l'85% di granulazione (Figura 4). I livelli di essudato erano moderati. La paziente non segnalava alcun dolore. Il letto della ferita era pulito e la pelle circostante era sana.

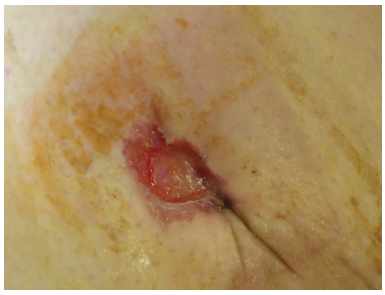

Figura 4: Verifica 3

La medicazione BIOSORB era stata confortevole durante l'uso ed era rimasta intatta durante la rimozione. Il medico ha riferito che si è dimostrata eccellente nella gestione dell'essudato e nell'adattamento al letto della ferita. Sia il medico che il paziente erano molto soddisfatti del trattamento, il quale sarebbe proseguito grazie al miglioramento della ferita. La ferita era stata preparata usando sbrigliamento meccanico con soluzione salina e la medicazione BIOSORB e la medicazione TIELLE ESSENTIAL con bordi di silicone venivano riapplicate come descritto in precedenza.

Figura 5: Verifica 4

Verifica 4: Sei giorni dopo, la ferita si era ulteriormente ridotta di dimensione a 0,6 cm x 1,8 cm (Figura 5). Il letto della ferita era pulito, comprendente il 15% di tessuto epiteliale e l'85% di granulazione, e la pelle circostante era sana. I livelli di essudato rimanevano moderati.

La medicazione BIOSORB aveva ancora fornito un ottimo comfort durante l'uso ed era rimasta intatta durante la rimozione, senza provocare dolore alla paziente. Si confermava eccellente nelle gestione dell'essudato e adattabile al letto della ferita e medico e paziente erano entrambi ancora molto soddisfatti. La paziente riferiva che ora poteva trascorrere del tempo fuori casa.

La medicazione BIOSORB è stata ancora usata nel tentativo di chiudere la ferita, che è stata preparata con pulizia meccanica. È stata utilizzata una medicazione TIELLE ESSENTIAL con bordo in silicone di dimensione inferiore, insieme a una medicazione BIOSORB della medesima dimensione utilizzata in precedenza. Il successivo cambio della medicazione era programmato una settimana dopo.

COMMENTI FINALI

Il medico ha riferito che ferita non era completamente guarita durante il periodo di studio, ma si era ridotta nelle dimensioni. Alla fine dello studio, il paziente era stabile e non aveva nessun dolore. La medicazione BIOSORB ha continuato ad essere usata dopo lo studio e la ferita si è sempre più ridotta di dimensione fino alla completa guarigione.

CASO 2: CONTUSIONE E ECCHIMOSI SULLA ZONA CRURALE ANTERIORE SINISTRA

Autore: Alita Jaspar, Master in guarigione delle ferite e riparazione dei tessuti, RN Expertise Centrum Wondzorg, Paesi Bassi

INTRODUZIONE

Si tratta di una paziente di 73 anni che presentava una contusione ed ecchimosi sulla zona crurale anteriore sinistra a seguito di un incidente che è stata complicata da un'infezione erisipela. La paziente aveva una storia di epatite B. La ferita era stata presente per 3 settimane prima dell'inizio dello studio ed era stata precedentemente trattata con una medicazione in schiuma che veniva cambiata tre volte alla settimana. Era stato effettuato un sbrigliamento accurato per rimuovere il tessuto necrotico e la ferita veniva ripulita con biguanide poliesametilene (PHMB) ad ogni cambio della medicazione precedente.

Al basale, la ferita misurava 8,4 cm (lunghezza) x 0,8 cm (profondità) x 3,3 cm (larghezza). Presentava l'80% di granulazione e il 20% di slough, con un letto della ferita irregolare, ma con un tessuto di granulazione essenzialmente sano (Figura 1). I livelli di essudato emopurulento erano moderati, la pelle circostante era infiammata e medici erano preoccupati per possibili infezioni. La paziente segnalava dolore, indicando un livello 6 su 10 su una scala VAS. Il dolore della paziente è stato gestito con analgesici semplici.

È stata scelta la medicazione BIOSORB per la gestione dell'essudato e la stimolazione del tessuto di granulazione, con l'obiettivo di una completa guarigione della ferita. La ferita è stata ripulita con garza sterile e PHMB. È stato tagliato un riquadro di 10 cm x 10 cm di medicazione BIOSORB applicato assieme alla medicazione TIELLE ESSENTIAL con bordo in silicone, la cui applicazione è risultata estremamente agevole. Alla paziente è stato detto di non cambiarsi da sè le medicazioni e di tenerle asciutte mentre faceva la doccia.

Verifica 1: Quattro giorni dopo, dopo il primo cambio di medicazione programmato, la ferita misurava 8,3 cm x 0,5 cm x 2,9 cm (Figura 2). Il letto della ferita era più pulito, con una presenza minore di slough (10%, con il 90% di tessuto di granulazione), ma la pelle circostante restava ancora infiammata. Il paziente valutava il suo dolore pari a 5 su 10 su una scala VAS. Non c'erano segni di infezione.

I livelli di essudato erano moderati, ma la medicazione BIOSORB aveva gestito questo essudato molto bene, senza alcuna perdita. La medicazione risultava intatta al momento della rimozione. La medicazione si era adattata bene al letto della ferita ed era risultata comoda da tenere. Il medico e la paziente erano entrambi soddisfatti del trattamento e quindi è stata presa la decisione di continuare con la medicazione BIOSORB a seguito del miglioramento della ferita. La ferita è stata preparata e le medicazioni riapplicate come prima.

Verifica 2: La ferita è stata verificata 10 giorni più tardi, dopo due cambi intermedi della medicazione. Il letto della ferita era coperto di tessuto di granulazione sano (100%). La ferita misurava 8,4 cm (lunghezza) x 2,3 cm (larghezza), senza profondità (Figura 3).

Figura 1: Basale

Figura 2: Verifica 1

Figura 3: Verifica 2

Non c'erano segni di infezione e la paziente valutava il suo dolore a livello 4 su 10 su una scala VAS. Dopo la rimozione, la medicazione BIOSORB era satura di essudato sieroso, ma era intatta e molto facile da rimuovere, senza provocare alla paziente alcun dolore. La medicazione BIOSORB risultava comoda da portare e in grado di adattarsi bene al letto della ferita. Il medico e la paziente rimanevano soddisfatti e la necessità di minori cambi di medicazione incideva positivamente sulla qualità della vita della paziente. Proseguiva l'uso della medicazione BIOSORB al fine di favorire l'ulteriore progressione della ferita. La ferita è stata preparata e le medicazioni riapplicate come prima.

Figura 4: Verifica 3

Verifica 3: Una settimana più tardi, dopo un cambio di medicazione intermedio, la paziente non segnalava alcun dolore. La ferita misurava 7 cm x 1,6 cm, senza profondità e presentava il 100% di tessuto di granulazione sano. La cute circostante era sana (Figura 4).

I livelli di essudato sieroso rimanevano moderati e la medicazione BIOSORB continuava a gestire molto bene questo essudato. La medicazione si era adattata bene al letto della ferita e risultava confortevole da tenere ed era rimasta intatta durante la rimozione. Il medico e la paziente erano entrambi soddisfatti del trattamento e quindi è continuato l'uso della medicazione BIOSORB a seguito del miglioramento della ferita. La ferita era stata preparata e le medicazioni riapplicate come prima.

Figura 5: Verifica 4

Verifica 4: Dieci giorni più tardi, dopo due cambi intermedi di medicazione, la ferita è stata verificata per la quarta volta. La ferita misurava 7,8 cm x 1,5 cm, senza profondità e la paziente non riscontrava alcun dolore. La ferita presentava il 100% di granulazione (Figura 5). Il livello di essudato sieroso rimaneva moderato, ma la medicazione BIOSORB lo gestiva molto bene e rimaneva intatta durante la rimozione. Era presente una irritazione sui bordi della ferita e c'erano indicazioni di un'ipergranulazione. È stato interrotto il trattamento con la medicazione BIOSORB. È stato utilizzato del nitrato d'argento per gestire il tessuto di ipergranulazione ed è stata scelta una medicazione in argento per continuare il trattamento, a causa della preoccupazione di un rischio di infezione.

COMMENTI FINALI

Il medico ha riportato una progressione nella guarigione della ferita durante l'applicazione della medicazione BIOSORB, con riduzione delle dimensioni ferita ad ogni cambio di medicazione e diminuzione del dolore a 0 su 10 su una scala VAS. La medicazione BIOSORB ha assorbito grandi quantità di essudato senza perdere la sua forza, risultava facile da applicare ed è rimasta intatta alla rimozione. Dopo la rimozione, non erano presenti particelle residue. La medicazione forniva un elevato grado di comfort, richiedendo pochi cambi di medicazione. La medicazione BIOSORB è stata interrotta a seguito della Verifica 4, in quanto la condizione della ferita ha indicato la necessità di una medicazione diversa.

CASO 3: DEISCENZA DI UNA FERITA ALLO STERNO A SEGUITO DI INTERVENTO CARDIOCHIRURGICO

Autore: Alita Jaspar, Master in guarigione delle ferite e riparazione dei tessuti, RN Expertise Centrum Wondzorg, Paesi Bassi

INTRODUZIONE

Si tratta di una paziente di 66 con malattia cardiaca e vescolare con deiscenza di una ferita allo sterno a seguito di chirurgia cardiaca. La ferita era stata presente per 1 mese prima dell'inizio del trattamento con la medicazione BIOSORB. La paziente era stata trattata in precedenza con NPWT topico, con cambi di medicazione bisettimanali. La ferita era stato ripulita con una soluzione salina ad ogni cambio di medicazione.

Al basale, la ferita misurava 4,9 cm (lunghezza) x 1,0 cm (profondità) x 2,0 cm (larghezza) (Figura 1). Il letto della ferita comprendeva tessuto di granulazione misto di colore pallido (50%) e slough (50%). La cute circostante era secca e friabile, con livelli moderati di essudato emopurulento. La paziente segnalava dolore, indicando un livello 6 su 10 su una scala VAS.

È stata scelta la medicazione BIOSORB per la gestione dell'essudato e la stimolazione del tessuto di granulazione, con l'obiettivo di una completa guarigione della ferita. La ferita è stata pulita con PHMB, la medicazione BIOSORB è stata ridotta a 10 cm x 10 cm per adattarsi alla ferita ed è stata utilizzata la medicazione TIELLE ESSENTIAL con bordo in silicone quale medicazione secondaria. Entrambe le medicazioni hanno presentato un'eccellente facilità di applicazione. Alla paziente è stato detto di non cambiarsi da sè le medicazioni e di tenerle asciutte mentre faceva la doccia.

Verifica 1: Una settimana dopo, dopo il primo cambio di medicazione programmato, la ferita misurava 4,2 cm x 0,9 cm x 2,0 cm (Figura 2). Il letto della ferita era più pulito e c'era più tessuto di granulazione (55%, con il 45% di slough). La paziente valutava il suo dolore pari a 5 su 10 su una scala VAS. Non c'erano segni di infezione.

I livelli di essudato sieroematico erano moderati. La medicazione BIOSORB aveva gestito bene questo essudato e si era adattato bene al letto della ferita. La medicazione era comoda da tenere e rimaneva intatta durante la rimozione. Sia il medico che la paziente erano molto soddisfatti della medicazione BIOSORB il cui utilizzo sarebbe proseguito grazie al miglioramento della ferita. La ferita veniva ripulita e la medicazioni riapplicate come prima.

Verifica 2: Dopo 6 giorni, la ferita misurava 4,6 cm x 0,8 cm x 2,0 cm, comprendente il 70% di tessuto di granulazione e il 30% di slough. La cute circostante era sana (Figura 3). La paziente misurava il suo dolore a livello 4 su 10 su una scala VAS. I livelli di essudato sieroematico rimanevano moderati, ma la medicazione era risultata comoda da tenere e si era adattata bene al letto della ferita.

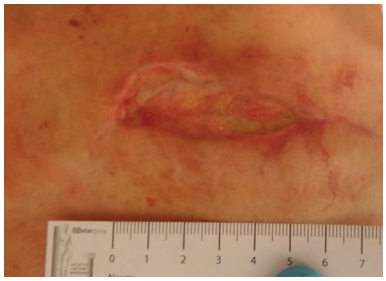

Figura 1: Basale

Figura 2: Verifica 1

Figura 3: Verifica 2

La medicazione era facile da rimuovere e rimaneva intatta nonostante gli elevati livelli di essudato. Il medico e la paziente erano entrambi soddisfatti, con una diminuzione del cambio della medicazione da tre a due volte la settimana. È stata quindi presa la decisione di continuare con la medicazione BIOSORB, che è stata riapplicata insieme alle medicazione TIELLE ESSENTIAL con bordo in silicone.

Verifica 3: La ferita è stata nuovamente verificata una settimana più tardi, dopo un cambio di medicazione. I bordi della ferita si erano contratti e sue dimensioni si erano ridotte a 4,0 cm x 0,4 cm x 2,0 cm, con il 100% di tessuto di granulazione sano (Figura 4). Il paziente segnalava una riduzione del dolore a 2 su 10 su una scala VAS.

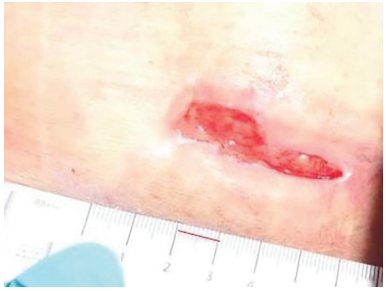

Figura 4: Verifica 3

I livelli di essudato sieroematico erano moderati. La medicazione aveva gestito bene l'essudato e si era adattata bene al letto della ferita, era risultata confortevole da tenere ed era rimasta intatta durante la rimozione. Il medico e la paziente erano entrambi soddisfatti del trattamento e quindi è stata presa la decisione di continuare a usare la medicazione BIOSORB a seguito del miglioramento della ferita. La ferita veniva ripulita con PHMB ed entrambe le medicazioni erano riapplicate come prima.

Verifica 4: Dopo un'altra settimana e un cambio intermedio della medicazione, la paziente non aveva alcun dolore e dimensione della ferita si era ridotta a 3,7 cm x 0,4 cm x 1,9 cm (Figura 5). C'era una evidenza molto leggera di ipergranulazione ed è stato riapplicato del nitrato d'argento per gestirla.

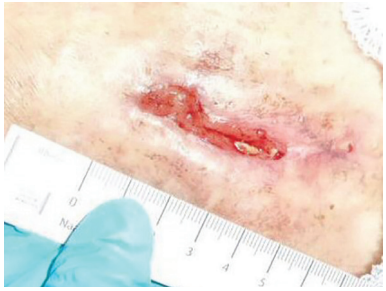

Figura 5: Verifica 4

I livelli di essudato sieroematico erano moderati e la medicazione BIOSORB li aveva gestiti molto bene. La paziente continuava a trovarla comoda da portare. La medicazione si era adattata bene al letto della ferita ed era facile da rimuovere. Sia la paziente che medico erano soddisfatti del trattamento, pertanto è continuato l'uso della medicazione BIOSORB con le medesime modalità.

COMMENTI FINALI

Secondo il medico, è stata osservata un'evidente progressione nella dimensione della ferita durante il periodo di studio, con la riduzione della ferita in dimensione ad ogni cambio di medicazione. La medicazione BIOSORB è stata in grado di assorbire l'essudato, rimuovere lo slough e ripulire il letto della ferita. Alla verifica finale, era presente un'ipergranulazione che è stata attentamente monitorata e gestita con nitrato d'argento, mentre è continuato il trattamento con la medicazione BIOSORB. Il medico ha dichiarato che la medicazione BIOSORB non ha mai perso la sua efficacia ed è risultata facile da applicare e rimuovere, senza causare danni o rilasciando particelle residue nel letto della ferita. La medicazione BIOSORB ha fornito un elevato grado di comfort e il paziente ha riportato bassi livelli di dolore e ha richiesto cambi della medicazione estremamente ridotti.

CASO 4: ULCERA AD ASPETTO MEDIALE SULLA GAMBA DESTRA, DOVUTA PROBABILMENTE A TOFI DELLA GOTTA

***Autore*: Liezl Naude, Consulente indipendente sulla gestione delle ferite, Eloquent Health and Wellness, Pretoria, Sudafrica**

INTRODUZIONE

Si tratta di un paziente di 56 anni, di sesso maschile con storia di ipertensione, gotta e ulcera cronica su entrambi gli arti inferiori, trattate con anti-infiammatori non steroidei e un corticosteroide. È stato curato per un'ulcera al lato mediale della gamba destra, forse a causa di tofi della gotta (depositi di cristalli di acido urico), presente da più di un anno prima dello studio. La ferita era stata precedentemente trattata con una medicazione in schiuma antimicrobica.

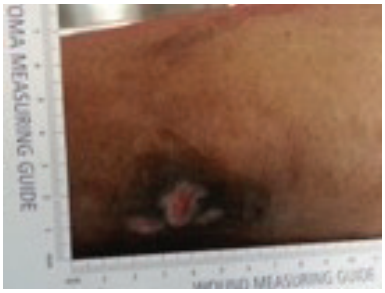

Figura 1: Verifica 1

Al base la ferita misurava 3 cm (lunghezza) x 0,2 cm (profondità) x 1,5 cm (larghezza), con il 30% di tessuto epiteliale, 45% di granulazione e 25% di slough. Erano evidenti alcuni piccoli cristalli bianchi di gotta. Si osservavano altresì moderati livelli di essudato purulento, che ha reso difficile per il paziente di socializzare, e la pelle circostante era sana. Il paziente valutava il suo dolore pari a 3 su 10 su una scala VAS.

La medicazione BIOSORB è stata scelta per le sue proprietà di assorbimento, per lo sbrigliamento autolitico e per favorire la guarigione. La ferita è stata impregnata con una soluzione di irrigazione antisettica per 15 minuti prima dell'applicazione. È stato tagliato un riquadro di 5 cm x 5 cm di medicazione BIOSORB applicato assieme a una medicazione TIELLE ESSENTIAL con bordo in silicone. Un bendaggio compressivo è stato applicato a seguito della valutazione ABPI (con un valore normale di 1,1).

Verifica 1: Quattro giorni dopo, la ferita si era ridotta di dimensioni da 2,8 cm (lunghezza) x 1,2 cm (larghezza), senza profondità. Il paziente non presentava dolore e il letto della ferita comprendeva un'epitelizzazione avanzata (45%), tessuto di granulazione (50%) e pochissimo slough (5%) (Figura 1).

I livelli di essudato sieroematico erano da bassi a moderati. La medicazione BIOSORB era stata eccellente in termini di comfort durante l'uso e di capacità di adattarsi al letto della ferita. Era anche eccellente nell'assorbimento di essudato in condizioni di compressione ed era molto facile da rimuovere.

Il medico e il paziente erano entrambi alquanto soddisfatti del trattamento. Il paziente commentava che ora era in grado di indossare le calze e di fare la doccia. È stata presa la decisione di continuare a utilizzare la medicazione BIOSORB per l'assorbimento di cristalli di tofi presso la sede della ferita. La ferita è stata preparata e le medicazioni riapplicate come prima.

Verifica 2: Quando la ferita ha cominciato a riepitelizzarsi, si è suddivisa in tre piccole ferite. Alla seconda revisione 3 giorni dopo, le aree satellite della ferita si erano riepitelizzate, lasciando in essere l'area centrale della ferita stessa.

Questa zona centrale misurava 0,8 cm x 1 cm, senza profondità e compreso il tessuto sano di granulazione (35%) e il tessuto epiteliale (65%) (Figura 2). La cute circostante era sana. I livelli di essudato sieroematico erano bassi. Il paziente non aveva alcun dolore.

La medicazione BIOSORB risultava comoda da indossare e in grado di adattarsi bene al letto della ferita. Era eccellente nella gestione dell'essudato e nell'assorbimento dell'essudato sotto compressione. La medicazione risultava intatta al momento della rimozione. Il medico e il paziente erano entrambi alquanto soddisfatti del trattamento, inoltre il paziente era in grado di svolgere tutte le attività quotidiane con facilità. La medicazione BIOSORB è stata interrotta in quanto la ferita presentava bassi livelli di essudato ed era in proliferazione.

Figura 2: Verifica 2

COMMENTI FINALI

Secondo il medico, la ferita mostrava un aumento della granulazione e dell'epitelizzazione e una diminuzione dei livelli di essudato durante lo studio. La medicazione BIOSORB è risultata eccellente nel gestire l'essudato denso e ha favorito lo sbrigliamento. La ferita è completamente guarita entro 2 settimane dall'applicazione. Per il paziente, questo è stato un risultato molto migliore del previsto rispetto alle sue precedenti esperienze. Il prodotto ha dato esiti positivi in abbinamento alla terapia di compressione.

CASO 5: FERITA TRAUMATICA NON CICATRIZZANTE A CARICO DELLA TIBIA ANTERIORE DELL'ARTO INFERIORE DESTRO

***Autore*: Liezl Naude, Consulente indipendente sulla gestione delle ferite, Eloquent Health and Wellness, Pretoria, Sudafrica**

INTRODUZIONE

Si tratta di un paziente di sesso maschile di 71 anni, con una ferita da trauma non cicatrizzante alla tibia anteriore della gamba destra, che ha portato alla formazione di ematomi e sepsi. Era stato sottoposto a una sostituzione della valvola cardiaca 14 anni prima; seguiva una terapia con warfarin ed era portatore di un pacemaker *in situ.* Al basale, la ferita era presente da circa 2 settimane, dal momento di un'operazione di innesto cutaneo. Era stato precedentemente trattato con un idrocolloide, sostituito ogni 2 o 3 giorni.

Al basale, la ferita misurava 5,0 cm (lunghezza) x 0,7 cm (profondità) x 4,0 cm (larghezza) (Figura 1). Comprendeva il 50% di epitelizzazione, il 30% di granulazione e il 20% di slough. L'innesto di pelle aveva parzialmente attecchito, con un'area di slough e un tessuto di granulazione fragile, mentre la cute circostante si presentava macerata e infiammata. I livelli di essudato emopurulento erano significativi, con cattivo odore e perdite. Il paziente valutava il suo dolore pari a 3 su 10 su una scala VAS.

La medicazione BIOSORB è stato scelta per assorbire l'essudato, impedire un'ulteriore spaccatura della pelle e favorire la guarigione. La ferita è stata ripulita secondo il protocollo locale con l'acqua ossigenata super-ossidata. È stato tagliato un riquadro di 5 cm x 5 cm di medicazione applicato a doppio strato assieme a una medicazione TIELLE ESSENTIAL con bordo in silicone. e a calze di compressione. Al paziente è stato consigliato di tenere la gamba sollevata e di mantenere la medicazione in posizione sino alla visita successiva.

Verifica 1: Dopo 5 giorni, la ferita misurava 4,8 cm x 0,5 cm x 3,0 cm, comprendente il 60% di epitelizzazione, il 30% di granulazione e il 10% di slough. Si è osservato un aumentato tessuto di granulazione sano, con nuove aree di epitelizzazione e slough minimo. C'era stato un miglioramento sostanziale della pelle circostante, senza infiammazione. Il paziente non aveva alcun dolore. I livelli di essudato emopurulento ora erano moderati. La medicazione era risultata eccellente nella gestione di questo essudato, anche sotto compressione, si adattava bene al letto della ferita e veniva rimossa con facilità.

Il medico e il paziente erano entrambi molto soddisfatti e l'utilizzo di BIOSORB è proseguito al fine di controllare l'umidità e favorire lo sbrigliamento autolitico. La ferita è stata purificata secondo il protocollo locale per 10 minuti e la medicazione con BIOSORB è stata applicata in strisce nella cavità della ferita. Assieme alle calze a compressione si è applicata la medicazione TIELLE ESSENTIAL con bordo in silicone e al paziente è stato consigliato di continuare a tenere la gamba sollevata.

Figura 1: Basale

Figura 2: Verifica 2

Figura 3: Verifica 4

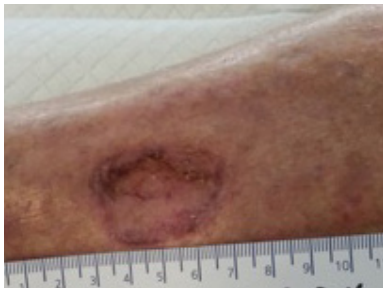

Figura 4: Post studio

Verifica 2: Una settimana dopo, le dimensioni della ferita si erano ridotte a 3,6 cm x 0,3 cm x 2,7 cm. La ferita comprendeva tessuto epiteliale per il 70%, 20% di granulazione e il 10% di slough, con livelli moderati di essudato sieroematico; non erano presenti segni di infezione (Figura 2).

La medicazione si era adattata bene al letto della ferita ed era facile da rimuovere. Il comfort del paziente e la capacità di gestire l'essudato, anche sotto compressione, erano entrambi eccellenti. Il medico e il paziente erano entrambi alquanto soddisfatti del trattamento. Il paziente ha riferito che era in grado di condurre attività della vita quotidiana senza dolore. La medicazione BIOSORB è stata riapplicata come prima per adattarsi alla cavità della ferita. Sono stati inoltre riapplicati la medicazione TIELLE ESSENTIAL con bordo in silicone e la calza di compressione.

Verifica 3: Quattro giorni dopo, la ferita era riepitelizzata all'80%, con solo delle piccole aree di tessuto di granulazione (15%) e slough (5%) e misurava 35 mm x 2 mm x 13 mm. La cute circostante era sana. I livelli di essudato sieroematico erano moderati, ma la medicazione li aveva gestiti bene, anche in presenza di compressione.

La medicazione si era adattata bene al letto della ferita ed era rimasta intatta alla rimozione. Il medico e il paziente erano entrambi alquanto soddisfatti del trattamento. Il paziente ha riferito che non era più consapevole della presenza della ferita. La medicazione BIOSORB è proseguita su richiesta del paziente, con la stessa medicazione secondaria. Le calze a compressione sono stati riapplicate.

Verifica 4: Alla revisione finale 4 giorni dopo, la ferita entrava nella fase di maturazione, misurava 0,2 cm x 0,1 cm x 0,3 cm. La ferita era epitelizzata al 95%, con il 5% di granulazione (Figura 3). Il paziente non aveva alcun dolore. La cute circostante era sana senza segni di contrazione. I livelli di essudato sieroso erano bassi.

La medicazione ha continuato a gestire bene l'essudato sotto compressione e ad adattarsi bene al letto della ferita. È rimasta intatta alla rimozione, la quale non ha causato al paziente alcun dolore ed è risultata comoda da portare. Anche in questo caso, il medico e il paziente sono stati molto soddisfatti, con la ferita ormai quasi completamente guarita e il paziente che non segnava alcun dolore. L'applicazione della medicazione BIOSORB è stata interrotta in quanto era presente pochissimo essudato, mentre la medicazione TIELLE ESSENTIAL con bordo in silicone è stata ancora utilizzata. È stata programmata una visita di follow-up 2 settimane più tardi.

COMMENTI FINALI

Il medico ha commentato che i progressi della ferita durante il periodo di studio sono stati significativi, soprattutto per quanto riguarda i livelli di essudato, è stata riportata una diminuzione del dolore su una scala VAS e l'epitelizzazione (Figura 4). La medicazione BIOSORB è risultata essenziale per gestire questo essudato e prevenire ulteriori rotture dei tessuti. Il medico è stato colpito con la capacità della medicazione BIOSORB di adattarsi al letto della ferita e mantenere la sua forma.

CASO 6: ULCERA VENOSA DELLA GAMBA SULLA SUPERFICIE LATERALE INFERIORE DELLA GAMBA DESTRA

Autori: Matthew Pilcher, Infermiere tirocinante specialista vascolare, Bradford Teaching Hospitals NHS Foundation Trust, Bradford, Regno Unito; Jorge Fernandes, Caporeparto, Bradford Teaching Hospitals NHS Foundation Trust, Bradford, Regno Unito

INTRODUZIONE

Si tratta di un paziente di 70 anni di sesso maschile, con una complicata storia medica, tra cui diabete di tipo 2, ipertensione, cancro della prostata e malattia renale cronica. È stato trattato per un'ulcera venosa della gamba sulla superficie laterale inferiore della gamba destra, che si era prodotto dopo essere stato urtato da un carrello in un supermercato più di 3 mesi prima. La ferita era stata precedentemente trattata con una medicazione idroattiva per la rimozione dello slough.

La ferita misurava 2,5 cm (lunghezza) x 2,0 cm (larghezza), senza profondità (Figura 1). La ferita era superficiale e bagnato, senza macerazione e presentava il 30% di granulazione e il 70% di slough. La cute circostante era sana. Il paziente riportava un dolore costante alla ferita di livello 10 su 10 su una scala VAS, che non veniva del tutto alleviato con analgesici e causava problemi di insonnia. I livelli di essudato sieroso erano moderati, con presenza di passaggio di liquido. Il paziente si sentiva socialmente isolato ed era preoccupato del cattivo odore.

La medicazione BIOSORB è stata scelta per la gestione dell'essudato, lo sbrigliamento e per gestire la guarigione e di conseguenza il dolore provocato dalla ferita . La ferita è stata lavata con acqua e un emolliente, ed è stata applicata ai suoi bordi una crema protettiva. Una medicazione BIOSORB di 5 cm x 5 cm è stata applicata con eccellente facilità, insieme a una medicazione TIELLE ESSENTIAL con bordo in silicone. Il paziente è stato sottoposto a una terapia compressiva leggera a 3 strati e gli è stato consigliato tenere l'arto sollevato.

Verifica 1: Tre giorni dopo, la dimensione della ferita era rimasta la stessa, ma il dolore del paziente si era significativamente ridotto a 2 su 10 su una scala VAS. Il letto della ferita presentava ora il 50% di tessuto di granulazione e il 50% di slough ed era visibilmente pulito e sano (Figura 2). Era presente una minima macerazione bianca, che è stata gestita con una crema antisettica.

I livelli di essudato sieroso rimanevano moderati, ma la medicazione aveva gestito bene questo essudato. La medicazione era intatta e facile da rimuovere, non causando alcun dolore al paziente. Il paziente trovava comoda la medicazione, anche sotto compressione, e si era adattata bene al letto della ferita. Sia il medico che il paziente erano soddisfatti, in particolare relativamente alla riduzione del dolore. Entrambi le medicazioni sono state riapplicate come prima, insieme alla terapia compressiva leggera a 3 strati e al consiglio di tenere l'arto sollevato.

Verifica 2: Una settimana più tardi, dopo il primo cambio di medicazione programmato, la ferita si era ridotta a 2,0 cm x 2,0 cm. Il letto della ferita comprendeva il 70% di granulazione e il 30% di slough (Figura 3). Il dolore del paziente risultava ben controllato a livello 2 su 10 su una scala VAS.

Figura 1: Basale

Figura 2: Verifica 1

Figura 3: Verifica 2

I livelli di essudato sieroso rimanevano moderati. La medicazione aveva assorbito molto bene questo essudato, si era adattata bene al letto della ferita ed era rimasta intatta alla rimozione. La medicazione era comoda da portare. Il medico era molto soddisfatto e il paziente era soddisfatto del trattamento, pertanto entrambe le medicazioni sono state riapplicate congiuntamente alla terapia compressiva leggera a 3 strati e all'elevazione dell'arto.

Verifica 3: Un'altra settimana più tardi, dopo un cambiamento provvisorio, la ferita misurava 2,0 cm x 1,5 cm con il 90% di granulazione e il 10% di tessuto epiteliale. Anche in questo caso, il paziente valutava il dolore a 2 su 10 su una scala VAS e il letto della ferita appariva sano (Figura 4).

Figura 4: Verifica 3

I livelli di essudato sieroso rimanevano moderati. La medicazione era comoda da indossare ed era rimasta intatta alla rimozione. La medicazione BIOSORB era molto valida nell'assorbimento dell'essudato e si adeguava bene al letto della ferita. Il medico e il paziente erano entrambi molto soddisfatti, il paziente segnalava che non sentiva più cattivo odore e si sentiva meno isolato socialmente. La medicazione è stata riapplicata, ora con una medicazione secondaria superassorbente (a causa della presenza di macerazione bianca) e una terapia di compressione a 3 strati.

Figura 5: Post studio

Verifica 4: Una settimana più tardi, dopo un nuovo cambio di medicazione, il paziente non aveva più alcun dolore. La ferita misurava 2,0 cm x 0,5 cm, con il 50% di epitelizzazione e il 50% di tessuto di granulazione.

È stato interrotto l'uso della medicazione BIOSORB, dal momento che la presenza di essudato era alquanto limitata e l'ulcera era pulita e priva di slough. Era presente una era leggera macerazione a carico del tessuto circostante. Alla rimozione, la medicazione BIOSORB risultava intatta, comoda da portare e in grado di adattarsi bene al letto della ferita. Il paziente riferiva che la sua qualità di vita era migliorata grazie alla quasi completa guarigione della ferita.

COMMENTI FINALI

Il medico ha riferito che dopo la verifica finale, l'ulcera era di dimensioni più piccole, con segni di crescita del tessuto epiteliale (Figura 5). BIOSORB aveva controllato adeguatamente l'essudato della ferita e si era dimostrata promettente nei confronti dello sbrigliamento. La medicazione era facile da applicare e comoda da portare. Si adeguava bene al letto della ferita e non provocava alcun dolore al paziente. La riduzione e la risoluzione del dolore del paziente è stata rapida e significativa.

Una pubblicazione Wounds International

www.woundsinternational.com