

# Apósitos PolyMem made easy

Wounds International Mayo de 2015 [www.woundsinternational.com](http://www.woundsinternational.com)



## Introducción

Con la presión a la que están sometidos los presupuestos sanitarios, los proveedores necesitan cada vez más equilibrar la reducción de los costes con unos resultados de alta calidad. Esta situación ha hecho que se traten más heridas en el ámbito extrahospitalario, lo que exige a los no especialistas adquirir conocimientos sobre productos específicos para el cuidado de las heridas. Sin embargo, con la amplia variedad de apósitos disponibles, suele haber confusión sobre qué producto utilizar y cuándo. Un apósito multifuncional, fácil de aplicar y capaz de estimular el proceso de cicatrización, que a la vez proporcione alivio del dolor y una limpieza continua del lecho de la herida puede simplificar la selección de los apósitos y animar a los pacientes a implicarse en su cuidado. Este Made Easy describe la gama de apósitos de membrana polimérica multifuncionales de PolyMem, que ofrece un enfoque sencillo y rentable para la cicatrización y alivio del dolor en una gran variedad de heridas agudas y crónicas.

**Autores:** Denyer J (Reino Unido), Agathangelou C (Chipre), White R (Reino Unido), Ousey K (Reino Unido), HariKrishna R (Malasia). Los datos completos de los autores se encuentran en la página 4.

## Cómo las tendencias sanitarias actuales afectan el cuidado de las heridas

Durante la última década, el tratamiento de las heridas en Europa ha cambiado de ubicación: del hospital al ámbito extrahospitalario<sup>1,2</sup>. Por consiguiente, con frecuencia los pacientes son atendidos por una gran variedad de personas con diferentes niveles de conocimientos y habilidades.

Además, para algunos pacientes con comorbilidades complejas, la cicatrización de las heridas es prolongada y se acompaña de síntomas importantes que afectan negativamente su calidad de vida. Por lo tanto, los profesionales sanitarios se enfrentan al doble reto de cumplir las expectativas de los pacientes de proporcionar la mejor atención en el ámbito extrahospitalario y de atender debidamente para los pacientes cuya cicatrización es prolongada<sup>3,4</sup>.

Al sacar este tipo de cuidados del entorno hospitalario agudo, los pacientes ya no podrán acceder a la atención de un profesional sanitario las 24 horas del día. Por esto, resulta fundamental que los pacientes, las familias y sus cuidadores sean capaces de asumir un papel activo en su propio tratamiento. En consecuencia, al seleccionar un protocolo de tratamiento, se deben tener en cuenta las habilidades de la persona que va a realizar el cambio del apósito, que debería ser un apósito que sea fácil de aplicar, cómodo de llevar y que minimice el dolor durante los cambios. Además, lo ideal sería

que los apósitos protegieran la herida contra el riesgo de infección, es decir, apósitos que puedan facilitar el desbridamiento autolítico, reduzcan la inflamación (incluso manejar el grado de contaminación microbiana), la hinchazón y el dolor.

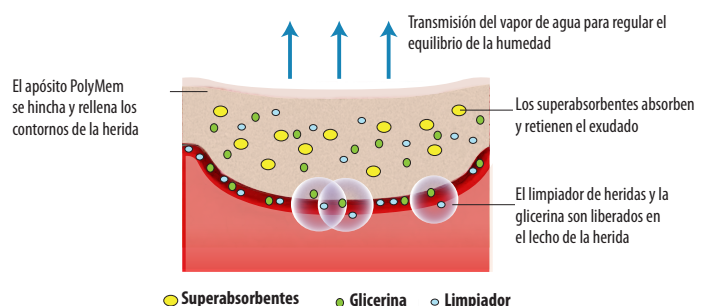
Para simplificar este proceso, los profesionales del ámbito extrahospitalario necesitan productos multifuncionales para el cuidado de heridas (p. ej., PolyMem) que puedan estimular la cicatrización en una gran variedad de heridas en las diferentes fases de la cicatrización. A todo esto se le suma la necesidad de reducir los riesgos y lo práctico que resulta tener acceso a una gama limitada de apósitos.

## PolyMem: ¿qué marca la diferencia?

Los apósitos de membrana polimérica multifuncionales de PolyMem están formados por una matriz de poliuretano hidrofílica que contiene un limpiador de heridas suave y no tóxico (el surfactante F-68), un hidratante (glicerina) que actúa también como calmante, un copolímero de almidón superabsorbente y una película de soporte semipermeable (no incluida en los productos para heridas cavitadas llamados PolyMem WIC).

## Cuando PolyMem se aplica a la herida, los componentes del apósito actúan de forma individual y sinérgica para fomentar la cicatrización y el alivio del dolor:

- Tras la aplicación del apósito, el limpiador de la herida se libera de forma continuada en la lesión. Reduce los enlaces entre el tejido esfacelado o fibrótico y el tejido de granulación sano para un desbridamiento autolítico eficaz.
- Simultáneamente, se libera el hidratante (glicerina) para ayudar a crear un entorno húmedo y evitar que el apósito se pegue al lecho de la herida. Atrae los líquidos (incluidos los factores de nutrición y crecimiento) de los tejidos más profundos al lecho de la herida para estimular la cicatrización.
- Los superabsorbentes atraen el exudado de la herida hacia el apósito. El exceso de líquido se une a los superabsorbentes, lo que evita que se vuelvan a liberar en la herida y ayuda a equilibrar los niveles de humedad y a reducir el riesgo de maceración.
- La membrana semipermeable permite que se evapore el exceso de exudado, y así se regula la humedad y la temperatura en la superficie de la herida. La película también protege la herida y hace de barrera para la entrada de líquidos externos.



# Apósitos PolyMem

# made easy



## Uso de PolyMem para reducir la inflamación, la hinchazón y el dolor de la herida

La inflamación es una respuesta biológica a la lesión tisular y resulta fundamental para el restablecimiento de la hemostasia y la progresión hacia la cicatrización. Sin embargo, la reacción inflamatoria fuera de control se asocia con una inflamación persistente de la herida y un retraso de la cicatrización<sup>5</sup>. Además, la inflamación de larga duración puede producir cambios de adaptación en el sistema nervioso que pueden aumentar o alterar las sensaciones de dolor<sup>6</sup>. Por lo tanto, actuar para aliviar la inflamación es una forma eficaz de interferir con el proceso de sensibilización al dolor.

La evidencia sugiere que los apósitos PolyMem reducen la respuesta inflamatoria en el lugar de la herida y en los tejidos circundantes<sup>7</sup>, con una disminución asociada de los hematomas y de la hinchazón (edema) incluso cuando se aplican sobre piel ile<sup>8</sup>.

PolyMem también puede modificar las vías de señalización del dolor, inhibiendo las acciones de los nociceptores (receptores del dolor)<sup>9</sup> mediante la absorción de iones de sodio de la piel y los tejidos subcutáneos que se encuentran debajo del apósito<sup>10</sup>. Se cree que esta reducción de la respuesta de los nociceptores se produce sin interferir con la respuesta inflamatoria normal necesaria para la cicatrización<sup>11</sup>.

**Las acciones exclusivas de PolyMem se combinan de forma sinérgica para ayudar a reducir la inflamación, la hinchazón y el dolor somático para fomentar una rápida cicatrización.**

## Otras ventajas del uso de PolyMem

### Simplificación de la elección de los apósitos

Otra característica clave de los apósitos PolyMem es su capacidad de combinar la limpieza de la herida, el desbridamiento y el manejo de los líquidos (absorción y retención de líquidos), lo que los hace muy adecuados para una gran variedad

de heridas y en diferentes fases de la cicatrización. Al ayudar a que la selección del apósito no sea tan confusa, se reducen los riesgos de colocar el apósito incorrecto en la herida con el potencial de mejorar los resultados.

### Facilidad de uso

Las acciones combinadas del limpiador de la herida y el hidratante minimizan (y con frecuencia anulan) la necesidad de un lavado adicional de la herida al cambiar el apósito, lo que simplifica el proceso de cambio del apósito, ahorra tiempo del personal clínico, causa menos dolor y reduce el potencial de infecciones y de alteración del tejido de granulación recién formado. Finalmente, dado que PolyMem no se pega al lecho de la herida, el dolor asociado a la retirada de estos apósitos suele ser muy poco, incluso con pacientes complejos<sup>12</sup>.

### Implicación del paciente

Los apósitos PolyMem tienen un indicador visual claro de cuándo se deben cambiar, lo cual, unido a la simplicidad del proceso de cambio del apósito, permite que los pacientes tomen un papel activo en el manejo de su propia atención y dependan menos del personal de enfermería cualificado<sup>13</sup>. Ayudar al paciente a sentirse corresponsable puede dar lugar a unos resultados mejores y a mejorar el cumplimiento del plan de cuidados<sup>14</sup>.

## ¿Cuándo está indicado PolyMem?

PolyMem es adecuado para una gran variedad de heridas agudas y crónicas, incluidas, entre otras, úlceras por presión, úlceras en las piernas, úlceras de pie diabético, zonas donantes y con injertos, heridas quirúrgicas, desgarros de la piel, quemaduras de primer y segundo grado, lesiones cutáneas inducidas por radioterapia, trastornos dermatológicos (p. ej., epidermolísis ampollosa), heridas micóticas, tendones expuestos y zonas de sondas.

## Cómo hacer la selección de entre la gama de PolyMem

Antes de la aplicación, se debe hacer una valoración global para determinar cuál es el apósito que refleja mejor las necesidades del paciente y de la herida (*Tabla 1*):

- **Para las heridas con niveles bajos o moderados de exudado, se puede utilizar PolyMem estándar.**
- **Para las heridas con exudado medio o alto, seleccione PolyMem MAX para poder llevarlo durante más tiempo.**
- **Para las heridas con signos y síntomas de infección, o con riesgo elevado (p. ej., quemaduras) seleccione la gama de apósitos PolyMem Silver, que contienen partículas nanocristalinas de plata, las cuales actúan sobre las bacterias dentro del apósito.**
- **PolyMem WIC (estándar y Silver) puede utilizarse en heridas cavitadas como los trayectos fistulosos, las heridas en túnel y las fistulas (*Cuadro 1*).**
- **Los apósitos PolyMem Finger and Toe son tubulares y pueden utilizarse para lesiones en los dedos de las manos y de los pies.**

### Cuadro 1 PolyMem y las heridas cavitadas

Estas heridas suelen ser profundas y difíciles de tratar. PolyMem WIC está diseñado para las heridas cavitadas en las que el clínico tiene plena visibilidad.

Se puede utilizar una versión en cinta para túneles, fistulas o heridas cavitadas en las que el clínico no tiene plena visibilidad y está disponible solo como producto Silver<sup>15</sup>. No tienen película de soporte y pueden aplicarse en capas o cortarse.

El trabajo clínico ha demostrado que PolyMem es eficaz en el tratamiento de heridas profundas complejas. Los apósitos no se pegan a la herida y resulta fácil introducirlos y retirarlos<sup>16,17</sup>.

## Guía de aplicación

1. Antes de la aplicación de PolyMem, se debe preparar el lecho de la herida según las pautas locales. En la mayoría de los casos (aparte del uso inicial de PolyMem), no es necesario limpiar la herida antes de la aplicación, salvo que esta esté infectada o contaminada.

Tabla 1 Guía de selección de apósitos de PolyMem

Fase de la herida y nivel de exudado					
No infectada	POLYMEM		Para los primeros días de uso de POLYMEM	POLYMEM MAX	POLYMEM WIC + POLYMEM MAX
Criticamente colonizada, infectada y riesgo de infección*	POLYMEM SILVER		Para los primeros días de uso de POLYMEM	POLYMEM MAX SILVER	POLYMEM WIC SILVER + POLYMEM MAX SILVER
Heridas cavitadas/socavadas/tunelizadas (utilizados en combinación con los apósitos anteriores)	POLYMEM WIC (no infectada)		POLYMEM WIC SILVER und POLYMEM WIC SILVER ROPE (Criticamente colonizada, infectada y en riesgo)		

\*Los apósitos POLYMEM SILVER pueden utilizarse cuando hay signos visibles de infección. Trate la causa subyacente de la infección con el tratamiento médico adecuado

2. Seleccione un apósito que tenga un tamaño al menos 1 cm mayor que la herida y que sea suficiente para cubrir las áreas inflamadas o dañadas alrededor de la herida. Si es necesario, se puede cortar a la forma deseada.
3. Coloque el apósito directamente sobre la herida (el lado de la película fuera, de forma que la cuadrícula quede visible). PolyMem WIC no tiene película de soporte y puede colocarse cualquiera de las dos caras sobre la herida.
4. Sujete los apósitos con un método de fijación adecuado para la ubicación de la herida (p. ej., venda tubular, esparadrapo o prendas de sujeción).

### Consejos para la aplicación

- ✓ PolyMem está marcado con una cuadrícula, que puede utilizarse como guía para cortarlo, o puede utilizar plantillas en papel para cortar los apósitos en formas complejas para áreas difíciles de vendar.
- ✓ Si es necesario, haga unos cortes a cada lado hasta una tercera parte del apósito al colocarlo sobre una articulación para permitir un movimiento sin restricciones.
- ✓ Para heridas muy secas y no exudativas, humedezca ligeramente el apósito o la herida con solución salina o agua antes de la aplicación. Esto ayudará a activar los componentes del apósito. No sature el apósito.
- ✗ No ocluya PolyMem con demasiado esparadrapo o vendas. Hacerlo reducirá la capacidad de absorción de líquidos del apósito.

### ¿Con qué frecuencia se debe cambiar el apósito?

Al utilizar PolyMem por primera vez, puede producirse un aumento del exudado. Esto no es algo inusual e indica que el apósito está funcionando. Es posible que inicialmente los apósitos se deban cambiar a diario. Si es necesario cambiar el apósito más de una vez al

día, cambie a PolyMem MAX o PolyMem WIC junto con una compresa absorbente. El exudado irá disminuyendo gradualmente a lo largo de unos días o semanas. Para las heridas exudativas, el líquido será visible desde la parte superior del apósito (Figura 1). Es un indicador visual que puede utilizarse para determinar la frecuencia de cambio del apósito. Lo ideal es cambiar el apósito antes de que el exudado alcance el margen de la herida, cuando sea clínicamente apropiado o después de un máximo de siete días. Si el apósito queda saturado, es importante cambiarlo lo antes posible, ya que no hacerlo podría provocar el deterioro de la herida y la maceración de la piel circundante.

### Aspectos a tener en cuenta en los cambios de apósito

- En ocasiones, la herida puede parecer más grande durante los primeros cambios de apósito. Esto se debe al desbridamiento del tejido no viable y forma parte de la cicatrización normal.
- Si hay signos y síntomas de infección local o de propagación de la infección (p. ej., aumento o aparición de dolor, calor, olor o eritema) o indicios de maceración, hipergranulación, deterioro de la situación de la herida o falta de cicatrización, consulte a un especialista para que reevalúe la afección subyacente y el plan de tratamiento de la herida.



Figura 1: El exudado es visible a través de la parte superior del apósito, que hace de indicador visual para el cambio del apósito. Al cambiar el apósito, resulta útil marcar el tamaño aproximado de la herida por la parte exterior del apósito para que sirva de guía.



# PRODUCTOS PARA LA CONSULTA

## Evidencia clínica para PolyMem

Los estudios clínicos, entre ellos un estudio controlado y aleatorizado, han puesto de manifiesto la eficacia de PolyMem (Tabla 2). Estos estudios están respaldados por numerosos casos clínicos y presentaciones de pósteres, que se centran en una amplia variedad de tipos de heridas. Demuestran que PolyMem puede:

- facilitar el desbridamiento autolítico<sup>18</sup>

- reducir el dolor y la inflamación<sup>18-22</sup>
- no adherirse al lecho de la herida<sup>21</sup>
- reducir el tiempo de epitelización<sup>20</sup>
- reducir la tasa de infecciones<sup>19,22</sup>
- ser una capa de contacto con la herida eficaz en el tratamiento de heridas con presión negativa<sup>23,24</sup>

Puede consultar más estudios de casos en [www.polymem.com](http://www.polymem.com) o [polymem.woundresources.com](http://polymem.woundresources.com). Los siguientes estudios de casos de las páginas 5-6 son ejemplos reales del uso de los apósitos PolyMem en la práctica.

Este artículo Made Easy ha sido financiado por una beca de educación de Ferris.

## Datos de los autores

Denyer J<sup>1</sup>, Agathangelou C<sup>2</sup>, White R<sup>3</sup>, Ousey K<sup>4</sup>, HariKrishna R<sup>5</sup>

1. Enfermera clínica principal especialista en epidermolísis ampollosa, Great Ormond Street Hospital for Sick Children, London, Reino Unido
2. Gerontología, Saint Demetrios Rehabilitation Centre and Wound Clinic, Nicosia, Chipre
3. Redactor científico, Wounds UK; Catedrático de Viabilidad tisular, University of Worcester, Reino Unido
4. Profesor titular en Práctica clínica avanzada, University of Huddersfield, Reino Unido
5. Médico especialista en el tratamiento de la cabeza y las heridas, Wound Care Unit, Dept of Internal Medicine, Kuala Lumpur Hospital, Kuala Lumpur, Malasia

Tabla 2 Resumen de los estudios publicados utilizando PolyMem en el ámbito clínico

Referencia	Título	Tipo	Finalidad	Resultados clave
Hegarty F, Wong M. <i>Br J Nurs</i> 2014; 23: Suppl 20: 538-46	Apósito de membrana polimérica para reacciones en la piel debido a un tratamiento de radioterapia	Evaluación clínica	Determinar la eficacia de los apósitos de membrana polimérica (PolyMem) durante 4 semanas en el tratamiento de las reacciones cutáneas posteriores a la radioterapia (n = 23)	<ul style="list-style-type: none"> <li>■ Reducción significativa del dolor durante el cambio del apósito y no relacionado con los apósitos, con una rápida reducción de las puntuaciones del dolor de la herida entre la semana 1 y la semana 2</li> <li>■ Aumento de las tasas de cicatrización en 14 días</li> <li>■ Los datos cotejados de 12 diarios de pacientes demostraron que con la mejoría del estado de la piel, aumentaron las horas de sueño y mejoró su calidad de vida</li> </ul>
Cahn A, Kleinman Y. <i>J Wound Care</i> 2014; 23(8):394, 396-9	Una nueva forma de tratar abscesos de pie diabético: Casos	Serie de casos	Explorar un abordaje no quirúrgico (PolyMem WIC Silver Rope más oxigenoterapia tópica) para el tratamiento de los abscesos del pie diabético y la osteomielitis (n = 6)	<ul style="list-style-type: none"> <li>■ Todos los pacientes mostraron una recuperación completa en 2-9 meses sin recurrencias durante un período de seguimiento de 13,7 ± 7,84 meses)</li> <li>■ PolyMem puede ser una alternativa a la cirugía en pacientes con heridas tunelizadas y abscesos en el pie diabético</li> </ul>
Scott A. <i>Br J Nurs</i> 2014; 23(10): 524-30	Una nueva forma de tratar abscesos de pie diabético: Casos	Evaluación clínica	Evaluar si un apósito de membrana polimérica (PolyMem) es eficaz en el tratamiento de pacientes con cáncer de cabeza y cuello y con lesiones cutáneas inducidas por la radioterapia (n = 20)	<ul style="list-style-type: none"> <li>■ Los diarios de texto libre aportaron conocimientos sobre la experiencia de los pacientes con una reducción considerable del uso de analgésicos (11/20 no necesitaron analgesia adicional) y una mejora de la calidad de vida</li> <li>■ Parte de un estudio multicéntrico en curso</li> </ul>
Weissman O, Hundeshagen G, Harats M. <i>Burns</i> 2013; 39(6): 1316-20	Apósitos de membrana polimérica que se adaptan al paciente para el tratamiento de quemaduras faciales de 2º grado	Serie de casos	Investigar el uso de una máscara facial con apósito de membrana polimérica en el tratamiento de quemaduras faciales de segundo grado (n = 8) y compararlo con una cohorte histórica de pacientes con quemaduras faciales tratados con pomada antibiótica	<ul style="list-style-type: none"> <li>■ Tiempo medio hasta la epitelización completa 6,5 días (en comparación con 8,5 días en la cohorte)</li> <li>■ Valoraciones del dolor bajas (2,6 frente a 4,7) que dan lugar a cambios de apósitos indoloros sin adherencia del apósito</li> <li>■ Inflamación contenida en el lecho de la herida y buena capacidad de absorción del apósito</li> </ul>
Yastrub DJ. <i>Care Manage J</i> 2004; 5: 213-8	La relación entre el tipo de tratamiento y el grado de curación de la herida entre pacientes geriátricos con úlceras por presión de estadio II	Ensayo controlado y aleatorizado	Revisar los resultados utilizando apósitos de membrana polimérica (PolyMem) frente a crema antibiótica y apósito limpio y seco (gasa) en pacientes post-ACV (n = 44) con una úlcera por presión de estadio II	<ul style="list-style-type: none"> <li>■ Se observó una mejora de la cicatrización de la herida en el 87% (n = 18) del grupo del apósito de membrana polimérica en comparación con el 65,2% (n = 15) del grupo del antibiótico/apósito de gasa</li> </ul>
Kim Y, Lee S, Hong S et al. <i>J Korean Soc Plast Reconstr Surg</i> 1999; 109; 1165-1172	Los efectos de PolyMem en la curación de heridas	Ensayo clínico comparativo	Comparar el uso de apósitos de membrana polimérica (PolyMem) con métodos convencionales (gasa) en pacientes con quemaduras de segundo grado (n = 44) e injertos de piel de espesor parcial (n = 28)	<ul style="list-style-type: none"> <li>■ Reducciones significativas del dolor en el lugar de la herida en los grupos de PolyMem (p &lt; 0,01) en comparación con los de gasa</li> <li>■ El tiempo promedio de cicatrización se redujo significativamente en los grupos de PolyMem (p &lt; 0,01) con unas mayores tasas de epitelización (p &lt; 0,05)</li> <li>■ El grado de comodidad aumentó significativamente en los grupos que utilizaron PolyMem (p &lt; 0,01)</li> </ul>
Blackman JD, Senseng D, Quinn L et al. <i>Diabetes Care</i> 1994; 17(4): 322-5	Clinical evaluation of a semi-permeable polymeric membrane dressing for the treatment of chronic diabetic foot ulcers	Ensayo clínico comparativo	Comparar el uso de apósitos de membrana polimérica (PolyMem) con apósitos de húmedos a secos con solución salina en pacientes con úlceras de pie diabético sin complicaciones (n = 19)	<ul style="list-style-type: none"> <li>■ Después de 2 meses, el tamaño de la úlcera se redujo 35 ± 16% respecto al inicio en los pacientes que utilizaron el apósito polimérico, mientras que los pacientes del grupo de tratamiento convencional tuvieron un aumento del tamaño de la úlcera del 105 ± 28% respecto al valor inicial</li> <li>■ Se observaron más mejorías en los pacientes que pasaron a utilizar el apósito polimérico después de 2 meses más</li> </ul>

## CASOS CLÍNICOS

### CASO CLÍNICO: USO DE POLYMEM EN UN PACIENTE CON DIABETES

#### ANTECEDENTES

Un varón de 58 años con diabetes de tipo 2 de 10 años de evolución desarrolló una úlcera en el maléolo interno derecho. En el momento de la consulta, el lecho de la herida contenía un 40% de esfacelo y había eritema alrededor de la herida, lo que indicaba la presencia de infección. También había un olor desagradable. La herida medía 11,5 cm x 4 cm (Fig 1). El paciente experimentaba dolor asociado con la herida (4 en una escala analógica visual de 10 puntos) y tenía dificultad para dormir. Tomaba tramadol 50 mg tres veces al día para el dolor.

#### TRATAMIENTO

Se decidió utilizar apósitos PolyMem Silver para tratar el entorno local de la herida, y se programaron los cambios de apósito cada 2 días. También se recetaron antibióticos sistémicos para tratar la infección de este paciente de alto riesgo.

Durante la primera semana de uso de PolyMem Silver, la herida presentó una buena evolución con indicios de una limpieza eficaz de la herida. En la semana 3, había un 20% de esfacelo con un 70% de tejido de granulación y una buena epitelización (Fig 2). El tamaño de la herida había disminuido hasta 9 cm x 3 cm y los niveles de exudado se redujeron. El paciente informó una puntuación de dolor de 1 sobre 10. En la semana 6, el tamaño de la herida había disminuido aún más, hasta 7 cm x 2 cm, con esfacelo mínimo (5%) (Fig 3).

#### RESULTADO

Durante el transcurso del tratamiento, se produjo una reducción del tamaño, disminuyó el esfacelo y aumentó la formación de tejido de granulación, lo cual se asoció con una reducción del olor y el dolor, y el paciente refirió una mejora en el sueño.

#### DISCUSIÓN

El uso del apósito de membrana polimérica con plata PolyMem trató satisfactoriamente los signos y síntomas locales de infección y fue capaz de estimular la cicatrización en esta herida crónica de difícil tratamiento. También disminuyó el dolor, como se demuestra con la reducción de su puntuación de dolor (de 4 a 1 en la semana 3) y del uso de tramadol de tres veces al día a tomarlo solo cuando lo necesitaba en la semana 3. Pudo dejar de tomar tramadol la semana 4 y ya podía dormir mejor.

Reconocimiento: Dr. HariKrishna KR Nair, Kuala Lumpur, Malasia

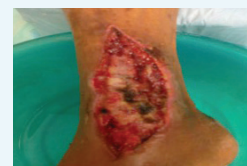

Fig 1: En el momento de la consulta inicial

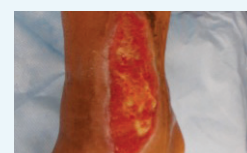

Fig 2: En la semana 3

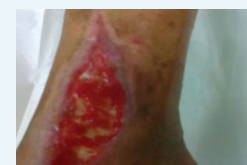

Fig 3: En la semana 6

### CASO CLÍNICO: USO DE POLYMEM EN UN RECIÉN NACIDO CON EPIDERMÓLISIS AMPOLLOSA GRAVE

#### ANTECEDENTES

Este niño nació con una notable fragilidad de la piel y una herida que cubría el pie y la pierna izquierdos (Fig 1). La herida era el resultado del traumatismo causado por los movimientos intrauterinos más el daño que se produjo durante el parto. Más tarde, el análisis de una biopsia de la piel mostró que el niño presentaba epidermolisis ampollosa (EA) distrofica generalizada grave.

#### TRATAMIENTO

Se colocaron tiras de hidrofibra entre los dedos de los pies en un intento de evitar la fusión digital a una edad tan temprana. Con una plantilla, se cortó la forma de una bota de PolyMem y se envolvió alrededor del pie y la pierna. La bota se fijó superponiendo el PolyMem y pegándolo con esparadrapo a sí mismo. Inicialmente se aplicó PolyMem MAX y tras una semana se cambió a PolyMem, puesto que se redujo el exudado. Se utilizaron morfina y paracetamol por vía oral antes del procedimiento y el control del dolor resultó eficaz.

#### RESULTADO

La cicatrización fue rápida y la extremidad cicatrizó totalmente en 21 días. La herida permaneció limpia y sin infección (Figs 2 y 3). Cuando PolyMem se utilizó inicialmente se percibió un olor. El mal olor no necesariamente indica la presencia de infección; normalmente se limita al apósito y la herida está limpia. Para evitar los cambios frecuentes de apósito, utilizamos un apósito de carbón junto con PolyMem y el olor se redujo en unos pocos días.

#### DISCUSIÓN

En los recién nacidos, la dermis no se desarrolla totalmente hasta después del nacimiento y en los nacidos a término tiene un grosor de solo el 60% de la de un adulto<sup>23</sup>. Además, hay un número reducido de fibrillas que conectan la unión dermoepidérmica y están más separadas entre ellas, lo que reduce la elasticidad de la piel, que es más probable que se dañe con fuerzas de cizallamiento y es más propensa a sufrir traumatismos debido a los apósitos y esparadrapos adhesivos<sup>23</sup>. Los apósitos como PolyMem contienen glicerina, que evita que el apósito se pegue al lecho de la herida y pueden utilizarse sobre áreas de piel frágiles para evitar más daños y proteger la piel inmadura. Para evitar el manejo frecuente de los recién nacidos enfermos, se puede utilizar un apósito más absorbente como PolyMem MAX para reducir la frecuencia de cambios del apósito.

Para la piel frágil o la piel en riesgo (y en casos muy extremos como la EA), este caso demuestra que, usado correctamente, PolyMem resulta fácil de aplicar y retirar, y permitió a los padres tomar un papel activo en los cambios de los apósitos.

Reconocimiento: Jackie Denyer, London, Reino Unido.

Nota: Los apósitos con plata deben utilizarse con precaución en los pacientes pediátricos y bajo estrecha supervisión de un especialista.

Para más consejos prácticos sobre el uso de los apósitos PolyMem en pacientes con EA véase Denyer J, Winblad R. *PolyMem Dressings in the Management of Epidermolysis Bullosa*. Available at: [polymem.woundresources.com/howto/FLASH/index.html](http://polymem.woundresources.com/howto/FLASH/index.html)

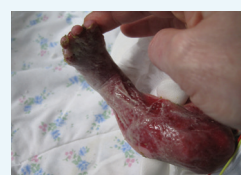

Fig 1: Herida en el pie y la pierna

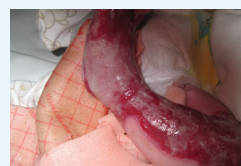


Fig 2: La herida después de 5 días

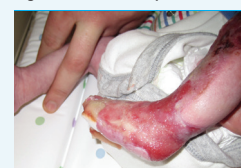

Fig 3: La herida después de 14 días mostraba un buen nivel de mejoría con epitelización y evolución hacia la cicatrización

## CASO CLÍNICO: USO DE POLYMEM EN UNA ÚLCERA POR PRESIÓN NECRÓTICA EXTENSA EN EL TALÓN

### ANTECEDENTES

Una mujer de 60 años con enfermedad de Alzheimer y movilidad reducida desarrolló una úlcera por presión en el talón mientras estaba hospitalizada por deshidratación. Después de recibir el alta, la paciente fue tratada por el médico de cabecera con la aplicación de ácido hialurónico durante aproximadamente 4 meses. La herida no evolucionó, medía 8 cm × 6 cm × 2 cm, estaba pútrida con el hueso visible y oía mal (lo que evitaba que la familia la visitara) (Fig 1). A pesar de los múltiples medicamentos para disminuir la inflamación y el dolor, incluidos los opioides, el nivel de dolor de la paciente era de 9 sobre 10.

### TRATAMIENTO

Se seleccionó el apósito para heridas cavitadas PolyMem WIC Silver por su capacidad de inhibir la respuesta nociceptora, facilitar el desbridamiento autolítico y fomentar la cicatrización rápida. Dado que el esfacelo es licuado y absorbido por el apósito, esto también elimina la necesidad de la limpieza manual y dolorosa durante los cambios de los apósitos.

El apósito para heridas cavitadas PolyMem WIC Silver se cubrió con un apósito de carbón para minimizar el olor de la herida. Se añadió 1–2 ml de solución salina a la aplicación inicial del apósito para estimular el desbridamiento autolítico. Tras la aplicación, el exudado se volvió abundante y eran necesarios 1–2 cambios diarios del apósito. A medida que la herida estuvo más limpia, se redujo la frecuencia de cambio del apósito.

### RESULTADO

Después de 2 días, la herida estaba significativamente más limpia y el olor estaba controlado (lo que permitió las visitas de la familia). Al cabo de 2 semanas, los cambios del apósito se redujeron a una vez al día y los apósitos con plata se sustituyeron por PolyMem WIC estándar. Después de 4 semanas se dejaron de usar los apósitos de carbón (Fig 2) porque ya no había olor. A las 6 semanas, el dolor de la paciente se había reducido hasta 5 y a las 8 semanas no presentaba ningún dolor sin medicación. Poco después de los 3 meses, la gran cavidad se había cerrado por completo (Fig 3).

### DISCUSIÓN

Con el uso del apósito para heridas cavitadas PolyMem WIC Silver, hubo una rápida resolución del olor y el dolor con una limpieza eficaz de la herida (lo que evitaba la necesidad de irrigación o desbridamiento en los cambios del apósito) y cicatrización.

Reconocimiento: Dr. Charalambos Agathangelou, Nicosia, Chipre. El estudio completo está disponible en: <http://bit.ly/1Ha6yBS>

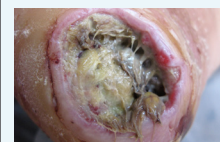

Fig 1: Al inicio del tratamiento con PolyMem WIC Silver

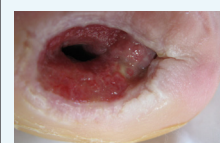


Fig 2: 4 semanas después de iniciar el tratamiento

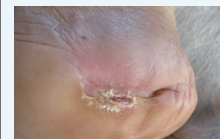

Fig 3: La herida cicatrizó después de 3 meses de tratamiento

## Bibliografía

1. Department of Health. *Our health, our care, our say: a new direction for community services*, Norwich: Stationery Office (Cm 6737), 2006. Available at: [www.official-documents.gov.uk/document/cm67/6737/6737.pdf](http://www.official-documents.gov.uk/document/cm67/6737/6737.pdf)
2. Genet N, Boerma WG, Kringos DS et al. Home care in Europe: a systematic literature review. *BMC Health Serv Res* 2011; 11: 207
3. Vowden P. Hard to heal wounds Made Easy. *Wounds International*, 2011. <http://bit.ly/1EYUGOE>
4. White R. Hard to heal wounds: results of an international survey. *Wounds UK* 2011; 7(4): 22–8
5. Cutting KC, Weigand C, Vowden P. Wound inflammation and the role of dressings. *Wounds International* 2015; 6(2): 44–46
6. European Wound Management Association. Position document: *Pain and trauma at wound dressing changes*. MEP Ltd: London, 2002
7. Beitz AJ, Newman A, Kahn AR et al. A polymeric membrane dressing with antinociceptive properties: analysis with a rodent model of stab wound secondary hyperalgesia. *J Pain* 2004; 5(1): 38–47
8. Kahn AR, Sessions RW, Apasova EV. A superficial cutaneous dressing inhibits pain, inflammation and swelling in deep tissues. Poster. World Pain Conference, July 2000.
9. Davies SL, White RJ. Defining a holistic pain-relieving approach to wound care via a drug-free polymeric membrane dressing. *J Wound Care* 2011; 20(5): 250–4
10. Hayden JK, Cole BJ. The effectiveness of a pain wrap compared to a standard dressing on the reduction of post-operative morbidity following routine knee arthroscopy: A prospective randomized single-blind study. *Orthopedics* 2003; 26: 59–63
11. Sessions RC. Can a drug-free dressing decrease inflammation and wound pain? What does the evidence say? Poster IR-09. SAWC, September 2009.
12. Denyer J. Managing pain in children with epidermolysis bullosa. *Nurs Times* 2012; 108(29): 21–23
13. Scott A. Polymeric membrane dressings for radiotherapy-induced skin damage. *Br J Nurs (Oncology Suppl)* 2014; 23(10): S24–31
14. Wounds International. Optimising wellbeing in patients living with a wound. An international consensus. *Wounds International*, 2013
15. Benskin L. PolyMem WIC Silver Rope: a multifunctional dressing for decreasing pain, swelling, and inflammation. *Adv Wound Care* 2012; doi 10.1089/wound.2011.0285
16. Wilson D. New PolyMem Wic Silver Rope cavity filler dressing solves difficult tunnelling wound problem. Poster. SAWC, October 2008.
17. Benskin L. Extensive tunneling lower leg wounds with exposed tendons closed quickly using various PolyMem dressings. Poster. SAWC, October 2008.
18. Agathangelou C. An easy, effective and almost painless way to debride and heal arterial ulcers. Poster. EWMA, 2011.
19. Agathangelou C. Three years' experience of treating 46 painful diabetic foot ulcers with polymeric membrane dressings. Poster. EWMA, 2012
20. Rahman S, Shokri A. Total knee arthroplasty infections eliminated and rehabilitation improved using polymeric membrane dressing circumferential wrap technique: 120 patients at 12-month follow up. Poster. EWMA, 2013
21. Haik J, Weissman O, Demetris S, et al. Polymeric membrane dressings for skin graft donor sites. Six years' experience on 1200 cases. Poster. WUWUS, Japan, 2012
22. Tamir J, Haik J. Polymeric membrane dressings for skin graft donor sites: 4 years' experience on 800 cases. Poster. SAWC, October 2008
23. Skrinjar E, Duschek N, Bayer G et al. Efficiency of local wound treatment by combining polymeric membrane dressings and negative pressure wound therapy. Poster. EWMA, 2011
24. Vanwallegem G. Four years' experience of effectively treating compartment syndrome by combining NPWT with polymeric interface layer. Poster. EWMA, 2013
25. Irving V, Bethell E, Burton F. Neonatal wound care: Minimising trauma and pain. *Wounds UK* 2006; 2(1): 33–41

## Resumen

Es necesario encontrar soluciones sencillas para los problemas de cicatrización de heridas complejas. La gama de apósitos de membrana polimérica PolyMem es multifuncional y puede utilizarse en una gran variedad de heridas y en diferentes fases de la cicatrización. Además de la limpieza de la herida, el desbridamiento y el manejo de los líquidos, PolyMem puede reducir el dolor, la hinchazón y la inflamación para estimular la cicatrización. La capacidad de combinar varias acciones puede ayudar a simplificar la selección del apósito, reducir el riesgo y mejorar los resultados.